

Reconstrucción funcional de las secuelas de las fracturas del astrágalo

F. Noriega y P. Villanueva

Instituto Internacional de Cirugía Ortopédica del Pie (IICOP). Madrid.



Introducción. Cada vez son más frecuentes los traumatismos del tobillo o retropié donde está involucrado el astrágalo, que en muchos casos pueden conducir a importantes secuelas que afecten permanente a la capacidad de caminar. Ello se debe a que el astrágalo se relaciona con tres articulaciones esenciales: tobillo, subastragalina y astrágalo-escafoidea; que precisan de una exacta reducción, lo que no siempre se obtiene, por lo que casi inevitablemente se producirá artrosis, deformidad o malalineamiento del pie, con incapacidad dolorosa permanente.

Objetivos. El objetivo es salvar las articulaciones del tobillo y subastragalina, lo que en su conjunto denominamos articulación universal del retropié, manteniendo siempre que sea posible su funcionalidad armónica para adaptar el pie a la forma del terreno, así como equilibrar el funcionamiento muscular mediante el alargamiento del tendón de Aquiles. A pesar de la complejidad de muchos de los casos tratados, hemos encontrado que siempre han existido opciones de reconstrucción, por lo que consideramos deben evitarse de manera primaria la talectomía o la artrodesis del tobillo o subastragalina, ya que provocarán el deterioro del resto de las articulaciones del pie y de la pierna.

Conclusiones. En las pseudoartrosis y consolidaciones viciosas es eficaz la reconstrucción mediante osteotomías, injertos y osteosíntesis estables. En los casos en que no pueda salvarse la función, como necrosis avascular o artrosis avanzada, puede emplearse una prótesis de tobillo. Otra alternativa de transición sería realizar una artrodesis del mismo o una artrodesis doble del retropié para, en un plazo no superior a 10 años y evitando así el deterioro del resto de articulaciones del pie, reconvertir la fusión y colocar una prótesis de tobillo, cuando el paciente tuviera una edad propicia para ello. En los casos de necrosis extensas, y sobre todo en jóvenes, estaría indicada la prótesis de astrágalo. En las se-

cuelas de fracturas neuropáticas hemos tenido buenos resultados reconstruyendo mediante amplias artrodesis y osteosíntesis muy rígidas que mejoran el brazo de palanca.

Palabras clave: *astrágalo, fracturas, secuelas.*

INTRODUCCIÓN

Los traumatismos del tobillo y pie están aumentando su incidencia debido tanto a los accidentes de tráfico como a los laborales y deportivos, y afectando con mayor frecuencia a jóvenes. La fractura del astrágalo adquiere una gran importancia funcional al estar relacionada con las tres articulaciones esenciales del pie (tobillo, subastragalina y talo-escafoidea), que precisan de una reducción rigurosa para evitar sus secuelas¹. Hay que tener en cuenta que a medida que aumenta la gravedad y el desplazamiento de la fractura, lo hacen también la incidencia de complicaciones, pero éstas asimismo pueden deberse a errores de tratamiento, como una mala táctica quirúrgica, abordajes incorrectos, reducciones inadecuadas u osteosíntesis insuficientes. Las secuelas más frecuentes², además de necrosis cutánea e infección, son la pseudoartrosis, la consolidación en mala posición, la necrosis avascular (NAV) y la artrosis del tobillo y subastragalina, siendo un apartado particular las secuelas de las fracturas neuropáticas, como en el pie de Charcot.

Todos los pacientes con secuelas, menos los neuropáticos, presentan dolor de localización predominante en la corredera lateral y medial del tobillo y también a la altura de la articulación subastragalina. Suele existir incapacidad para caminar, permanecer de pie parados y dificultad para calzar zapatos convencionales.

Aun en las secuelas más complejas es posible realizar técnicas de reconstrucción del retropié que mejoren notablemente el alineamiento y función del pie; por esta razón, según nuestra experiencia, debería evitarse realizar una talectomía primaria e incluso, en casos de luxación completa de astrágalo, la artrodesis primaria de la subastragalina o del

Correspondencia:

F. Noriega.
Instituto Internacional de Cirugía Ortopédica del Pie.
C/ Modesto Lafuente, 59.
28003-Madrid
Correo electrónico: dr.noriega@iicop.com

tobillo.

VALORACIÓN PREOPERATORIA

Previo a reconstruir una secuela por fractura de astrágalo debe valorarse:

1) Alineamiento de la pierna, sobre todo en politraumatizados, que pueden tener un aumento de la anteversión femoral o bien una tibia vara.

2) Movilidad del tobillo, subastragalina y astrágalo-escafoidea.

3) Alineamiento del retropié.

4) Existencia de contracturas o anquilosis de tobillo o del pie.

5) Estado de las partes blandas, cápsula posterior, ligamento deltoideo y tendón de Aquiles.

Son necesarias radiografías simples de ambos pies, antero-posterior y lateral en carga y oblicua de Canale para visualizar el cuello del astrágalo. La tomografía axial computarizada (TAC) permite valorar las deformidades, como la mala unión en varo del cuello. La resonancia magnética nuclear (RMN) no es necesaria, salvo en los casos de necrosis avascular (NAV).

PRINCIPIOS DE LA RECONSTRUCCIÓN

Desde un punto de vista funcional consideramos conjuntamente al tobillo y a la subastragalina, lo que llamamos articulación universal, ya que el deterioro de una conlleva una mayor actividad y desgaste de la otra, por ello los fines del tratamiento serán revertir las deformidades anatómicas y restaurar la relación del astrágalo con el tobillo y con el resto del pie.

La táctica quirúrgica debe contemplar las intervenciones previas y las incisiones realizadas, el tipo de paciente, ya que la mayoría son jóvenes con elevada demanda física y la experiencia del cirujano, que debiera ser experto en el pie ya que las técnicas son complejas y de difícil ejecución.

PSEUDOARTROSIS

La pseudoartrosis es infrecuente, no más del 10% de los casos, y suele deberse a casos tratados conservadoramente o con reducciones estabilizadas mediante agujas u osteosíntesis inadecuadas. La mayoría presentan varo del retropié y antepié, y éste suele estar en *aductus*. El tobillo y la subastragalina frecuentemente están bloqueados por incongruencia de las superficies articulares.

Preferimos las incisiones medial y lateral. El uso de un distractor entre tibia y calcáneo facilita la observación de la cara plantar del astrágalo. Debe researse la zona de pseu-

doartrosis, perforar los extremos óseos y rellenar el vacío con injerto esponjoso autólogo, procediendo entonces a la reducción y estabilización provisional con agujas y comprobación con radiografías intraoperatorias. Por vía lateral se coloca una placa de reconstrucción de 2,4 mm moldeada en casi 90° para poder atornillarla tanto al cuello como al cuerpo; luego se introducen dos tornillos a compresión desde la cabeza hasta el cuerpo, primero lateral y luego medialmente, hundiendo sus cabezas en la cabeza del hueso. Si es posible los pequeños fragmentos de la cara dorsal del astrágalo se estabilizan con tornillos a compresión de 2,7 o 2 mm (fig. 1). Tras ello se procede a la limpieza de adherencias o fragmentos óseos del seno tarsiano, respetando la vascularización. A continuación se apone injerto esponjoso sobre el foco. Se realizan nuevas radiografías intraoperatorias para comprobar la correcta situación de los tornillos y se inmoviliza con un botín de yeso durante dos semanas y luego con una bota tipo *cam walker*.

Si en el postoperatorio no se evidencia NAV, se procederá a la descarga durante 6 semanas, permitiendo después el apoyo dos semanas más con la bota, para luego retirar la inmovilización de forma definitiva. Si hay signos de NAV, la descarga se efectuará hasta 6 meses, aunque la inmovilización con la bota se retira a las 8 semanas.

MALALINEACIÓN

La deformidad por mala unión más frecuente es el retropié en varo y rotación interna³ debido a la conminución del borde medial del cuello, que suele asociarse a aducción del antepié⁴; el bloqueo del tobillo en flexión plantar produce equinismo y acortamiento del tendón de Aquiles. Para corregir la deformidad recomendamos osteotomía medial para alargar el astrágalo interponiendo injerto estructurado bicortical. En ocasiones debe realizarse osteotomía del cuello para llevar la parte distal del hueso hacia plantar y lateral. Es imprescindible que la osteosíntesis se realice con placas de 2,4 mm y tornillos a compresión tanto lateral como medial.

Cuando la unión inadecuada afecta a la apófisis lateral ésta bloquea el funcionamiento de la subastragalina, con pérdida de la inversión y eversión del retropié. Puede realizarse osteotomía del foco consolidado para reponerlo a su posición original, fijándolo con tornillos a compresión de 2 mm. Si no es posible puede extirparse la apófisis, sin que en nuestra experiencia altere significativamente el funcionamiento de la subastragalina, aunque persistiendo una moderada rigidez durante casi un año postoperatorio.

Otro tipo de deformidad descrita⁵ se produce cuando el astrágalo consolida en flexión dorsal con bloqueo de la movilidad del tobillo y la subastragalina, produciendo dolor por carga excesiva en el borde externo del pie.

La reconstrucción de la ausencia del cuello del astrága-

lo, lesión muy infrecuente, puede solucionarse utilizando una caja para cuerpo vertebral, colocada entre el cuerpo del astrágalo y el escafoides, y rellenando el espacio con injerto esponjoso de tibia proximal junto con aloinjerto.

NECROSIS AVASCULAR

La NAV del cuerpo del astrágalo es más frecuente en las luxaciones completas, fracturas abiertas y en aquellas con mayor conminución y desplazamiento, habiendo controversia en si la demora quirúrgica es un factor de riesgo.

El signo de Hawkins, osteopenia subcondral por desuso, es una indicación fiable⁶ de la viabilidad del cuerpo del astrágalo; habitualmente se observa hacia las 6-8 semanas de la cirugía. Pensamos que la TAC es un adecuado método de diagnóstico siempre que no exista material de osteosíntesis. La RMN es recomendable en pacientes de riesgo si el signo de Hawkins no ha aparecido a los tres meses, aunque puede dar falsos positivos en pacientes asintomáticos.

Es importante destacar que la NAV no suele afectar a la consolidación de la fractura, no siempre es sintomática, y que hasta en un 25% de los casos no precisa tratamiento, recomendándose este caso de colapso segmentario y artrosis degenerativa. No hay evidencia de que la carga protegida prevenga el riesgo de colapso de la cúpula astragalina.

Nuestras indicaciones en la NAV son muy precisas, incluso si hubiera enucleación total o parcial del astrágalo como consecuencia de una necrosis previa. En caso de necrosis completa del cuerpo con hundimiento o pérdida total o parcial, nuestra táctica dependerá del tipo y edad del paciente, grado de afectación ósea de la tibia, astrágalo y calcáneo, alteración de la función y por supuesto de los deseos del propio paciente. Así mismo se consideran la existencia de cicatrices previas o injertos de piel, o de artrosis postraumática. En resumen las técnicas empleadas son las siguientes:

Prótesis de tobillo

La indicamos en pacientes con afectación menor del 10% del cuerpo del astrágalo. Preferimos este procedimiento a la artrodesis de tobillo, ya que ésta provoca degeneración precoz de las articulaciones subastragalina y mediotarsianas, por lo que, sobre todo en pacientes muy jóvenes, la utilizaríamos como «tratamiento puente», hasta alcanzar la edad adecuada para colocar una prótesis de tobillo. El mal alineamiento de la pierna o el pie conducirá al fracaso de la prótesis, por lo que debe comprobarse y, en su caso, previamente realizar osteotomía de tibia distal, fusión de la subastragalina u osteotomía de calcáneo. El modelo preferido por nosotros es la prótesis de tobillo tipo Agility (Depuy) con componente talar con vástago; si hubiera pérdida de altura del astrágalo se compensaría con un polietileno 2+ en el componente tibial.

Astragalectomía y prótesis de astrágalo

Lo consideramos en pacientes jóvenes con necrosis masivas de astrágalo y adecuado estado de las articulaciones de tibia y escafoides. Se debe construir con la medida acorde al tamaño del astrágalo sano. Utilizamos un abordaje medial con osteotomía de maléolo tibial, fijando la prótesis al calcáneo mediante un tornillo (fig. 2). Aunque se ha realizado en pocos casos, su evolución ha sido satisfactoria, manteniendo un tobillo funcional, con lo cual se ha evitado el deterioro de las articulaciones distales y proximales.

Doble artrodesis del retropié

Está indicada si la necrosis afecta a menos del 50% de cuerpo del astrágalo. La utilizamos como una operación de transición, ya que una fusión tan extensa hace que se altere la funcionalidad del pie, produciendo precoz degeneración de las articulaciones de Chopart y Lisfranc y de la rodilla contralateral. Con ello conservamos la estructura del tobillo, excepto la zona necrótica del astrágalo, para en un plazo no superior a 10 años rescatar la artrodesis y colocar una prótesis de tobillo.

Para la artrodesis utilizamos un abordaje posterolateral, extirpando la zona de cúpula necrosada y sustituyéndola con injerto de esponjosa autólogo junto con aloinjerto. La subastragalina se desbrida y se extirpa el cartílago articular. Se estabiliza mediante tornillos de titanio no canulados de 6,5 mm, con rosca total o de 16 mm, dependiendo de la necesidad de realizar compresión o no. Creemos que los clavos intramedulares no son idóneos por la posibilidad de lesionar las ramas plantares de la arteria tibial posterior, por la dificultad para conseguir un correcto alineamiento y por dificultar o imposibilitar la ulterior colocación de una prótesis. Suele consolidar en 8 a 12 semanas, recomendando después utilizar zapato con suela de balancín, ya que el calzado normal suele provocar sensación de cansancio precoz por consumir más energía durante la marcha.

Doble artrodesis del retropié con injerto estructurado

Lo hemos empleado en pacientes con necrosis masiva del cuerpo del astrágalo o bien en pacientes tratados en otros centros y en los que se les había extirpado el astrágalo habiéndoles dejado sólo la cabeza de éste. Por vía posterolateral retiramos todo el hueso necrosado llegando hasta la cabeza del astrágalo, que se debe perforar para confirmar su buena vascularización. Previamente compactamos hueso esponjoso contra el resto de la cabeza del astrágalo, y luego injerto estructurado, siempre de cresta ilíaca y de una altura similar al tamaño del cuerpo del astrágalo contralateral, que aproximadamente suele ser de 2,5 cm., teniendo cuidado de que su colocación no produzca un varo de retropié (fig. 3). Se estabiliza mediante tornillos compactos a compresión,

siendo el primero y más importante el denominado *home run*, que va desde la parte posterior de la tibia hasta la cabeza del astrágalo; luego se colocan otros tornillos, bien de compresión, bien de rosca total, según las necesidades, consiguiendo una completa estabilidad. El tiempo de descarga e inmovilización puede estar entre las 8 y las 12 semanas, utilizando posteriormente el calzado que hemos indicado en el apartado anterior.

Artrodesis tibio-calcánea

Su indicación principal es en los casos de talectomía total en que el paciente rechaza el procedimiento anterior, y siempre que éste asuma que el acortamiento de unos 2,5 cm y utilizar un suplemento en el zapato y suela de balancín. Por vía lateral se realiza osteotomía del peroné distal y desbridamiento de la tibia, calcáneo y escafoides; al reducir el calcáneo contra la tibia debe procurarse que el eje del miembro caiga por delante del calcáneo, para que así el brazo de palanca sea favorable al despegue del pie, gastando menos energía al caminar. Aunque funcionalmente es una operación que deja un importante déficit, lo cierto es que en los pacientes que hemos tratado mediante este procedimiento los resultados han sido satisfactorios, ya que han obtenido estabilidad en su pie y el dolor ha desaparecido por completo.

Amputación funcional transtibial

Aunque frecuentemente rechazada es un tratamiento a tener en cuenta, pues acorta considerablemente el tiempo de recuperación, ya que a las 6 semanas el paciente puede cargar utilizando una prótesis ortésica, mientras que con otro tipo de cirugía puede alargarse hasta un año, aun no existiendo problemas de consolidación⁷.

La amputación se realiza a nivel del tercio distal de la tibia, con sinostosis entre tibia y peroné y teniendo un buen colgajo posterior del complejo gastrosoleo. En el mismo quirófano se coloca una ortesis provisional incluida en un encaje de escayola y un pie protésico con calzado, que luego se cambiará por la definitiva.

ARTROSIS DE TOBILLO

Suele ser muy incapacitante, sobre todo en jóvenes con gran demanda funcional, constituyendo la causa más frecuente de malos resultados a largo plazo. Se ha relacionado con la violencia del traumatismo inicial que causa daño condral, reducción defectuosa, consolidación en mala posición e inmovilización prolongada⁸.

El tratamiento más frecuente ha sido la artrodesis de tobillo, pero resulta un pie rígido y poco funcional, sobre todo para terreno irregular. Además, se ha comprobado que en un corto período de tiempo provoca a su vez artrosis de la

articulación subastragalina⁹ e incluso astrágalo-escafoidea y calcáneo-cuboidea, lo que conllevaría extender la fusión a estas articulaciones. Por ello, pensamos que la prótesis de tobillo es un método más eficaz para devolver la funcionalidad al pie y evitar el deterioro progresivo de otras articulaciones, no sólo del pie sino de la rodilla contralateral. Utilizamos la prótesis de tobillo tanto en casos primarios de artrosis postraumática como para recuperar una artrodesis previa de tobillo; en ambas circunstancias hemos obtenido unos buenos resultados devolviendo la función al tobillo, sorprendentemente con una buena función muscular aun en los casos de la reconversión de la artrodesis.

La prótesis que usamos es la Agility (DePuy), con componentes astragalinos con vástago para dar mayor estabilidad (fig. 4), pues no ofrece una gran versatilidad al permitir su colocación tanto en casos postraumáticos, como inflamatorios o degenerativos. Para la prótesis primaria utilizamos una incisión anterior entre el tibial anterior y extensor *digitorum communis*. Es necesario fusionar la sindesmosis tibio-peronea mediante dos tornillos. En los casos con mal alineamiento del retropié o deterioro de la articulación subastragalina se realiza un abordaje para desbridar la misma y fijarla con dos tornillos. En la mayoría de los casos es preciso alargar el tendón de Aquiles para devolver a la articulación una dorsiflexión de al menos 10°. En los casos con artrodesis de tobillo o doble de retropié el abordaje es similar, retirando el material de osteosíntesis y realizando los cortes sobre la zona fusionada para implantar el componente astragalino y tibial con un polietileno sencillo o uno 2+. Se permite la carga a las 6 semanas, iniciando un completo protocolo de rehabilitación y consiguiendo un elevado porcentaje de éxito en este tipo de pacientes.

LESIONES DEL ASTRÁGALO EN PIES NEUROPÁTICOS

En los pies de Charcot con afectación del retropié, después de un período de fragmentación se produce una importante deformidad. Muchos de estos pacientes presentan fractura del cuello o del cuerpo del astrágalo, dando como consecuencia una subluxación de la articulación subastragalina. El principal grupo de riesgo son los diabéticos, seguidos de la neuropatía idiopática, el «síndrome de personas altas» (*Too tall syndrome*), sífilis o por déficit de vitamina B en los gastrectomizados. A pesar de la apariencia, estos pacientes suelen presentar una adecuada perfusión, por lo que la cirugía no suele plantear inconvenientes, incluso teniendo úlceras abiertas.

En los casos de fracturas iniciamos la reconstrucción con un alargamiento del gemelo, seguido del realineamiento del pie mediante amplias artrodesis de las articulaciones lumbares y a menudo incluyendo la articulación más proximal para obtener un buen brazo de palanca. Utilizamos una fija-

ción interna mayor y más fuerte, con tornillos largos y fuertes en la columna medial del pie¹⁰ para aportar un potente brazo de palanca que mejore el funcionamiento del pie (fig. 5).

El tiempo de inmovilización y descarga es más prolongado, pero el resultado es sumamente satisfactorio, devolviendo al pie su estabilidad y alineamiento como para utilizar un calzado, en muchos casos convencional, recobrando el paciente su actividad física.

CONCLUSIONES

La fractura del astrágalo tiene una influencia directa sobre la articulación del tobillo y la subastragalina, el resto de las articulaciones del pie e incluso sobre la rodilla. Por ello, pueden provocarse graves secuelas si no se consigue una meticulosa reconstrucción de la congruencia articular y el alineamiento o se realiza un tratamiento inadecuado o defectuoso.

Nosotros creemos que, al igual que en otras fracturas articulares desplazadas, el tratamiento conservador de las fracturas de astrágalo está avocado en la mayor parte de los casos a la consolidación viciosa, provocando incongruencia articular, rigidez y degeneración de la articulación del tobillo y subastragalina, además de un mal alineamiento del retropié y del antepié, con la aparición de dolor que impide realizar una marcha normal.

El tratamiento de las secuelas exige métodos complejos y gran experiencia del cirujano. Si es posible, debe reconstruirse la anatomía mediante injertos y osteosíntesis estables, lo que permitirá una movilización precoz del tobillo. En otros casos deberán utilizarse osteotomías sobre las zonas de malaunión.

El uso de estas técnicas de reconstrucción mejora un deficiente tratamiento inicial y constituye una buena alternativa a la artrodesis de tobillo o triple artrodesis posterior, preservando la movilidad de articulaciones esenciales para el movimiento del pie como la subastragalina y la astrágalo-escafoidea. Las artrodesis deben estar reservadas a los casos en los que exista una importante destrucción ósea, pero teniendo en cuenta que muchos pacientes prefieren mantener la movilidad de sus articulaciones; por este motivo las fusiones, sobre todo las de tobillo, aunque dan buen resultado inicial sobre todo en personas jóvenes, deben plantearse con la idea de que en un corto período de tiempo serán sustituidas por una prótesis que devuelva la función.

Aunque por ahora no contamos tecnológicamente con la posibilidad de una prótesis de subastragalina, el desarrollo en el futuro de ésta devolverá completamente la función de la que denominamos articulación universal.

A Carlos Fernández Galván, Inmaculada Moracia, Nuria Fernández Camacho, M.^a Paz López, Yolanda Esteban, Marta Monreal y todo el equipo del IICOP, sin su inestimable ayuda este artículo no habría sido realidad.

BIBLIOGRAFÍA

1. Vallier HA, Nork SE, Benirschke SK, Sangeorzan BJ. Surgical treatment of talar body fractures. *J Bone Joint Surg Am.* 2003;85A:1716-24.
2. McBride DJ, Rammamurthy C, Laing P. The hindfoot: calcaneal and talar fractures and dislocations. Part II: fractures and dislocations of the talus. *Current Orthopaedics.* 2005;19:101-7.
3. Sangeorzan BJ. Fractures of the talus. En: Sangeorzan BJ, editor. *The traumatized foot monograph.* Chicago: AAOS; 2001. p. 1-14.
4. Daniels TR, Smith JW, Ross TI. Varus malalignment of the talar neck: its effect on the position of the foot and on subtalar motion. *J Bone Joint Surg Am.* 1996;78A:1559-67.
5. Canale ST, Kelly Jr FB. Fractures of the neck of the talus: long term evaluation of seventy-one cases. *J Bone Joint Surg Am.* 1978;60A:143-56.
6. Thordarson DB, Triffon MJ, Terk MR. Magnetic resonance imaging to detect avascular necrosis after open reduction and internal fixation of talar neck fractures. *Foot Ankle Int.* 1996;17:742-7.
7. Hansen ST. Overview of the severely traumatized lower limb: reconstruction *versus* amputation. *CORR.* 1989;243:17-9.
8. Daniels TR, Smith JW. Talar neck fractures. *Foot Ankle Int.* 1993;14:225-34.
9. Coester LM, Saltzman CL, Leupold J, Pontarelli W. Long-term results following ankle arthrodesis for post-traumatic arthritis. *J Bone Joint Surg Am.* 2001;83A:219-28.
10. Noriega F, Villanueva P, Hansen ST. Pie de Charcot: reconstrucción funcional y procedimientos de rescate. *Rev Ortop Traumatol.* 2007;51. En prensa.

AGRADECIMIENTOS

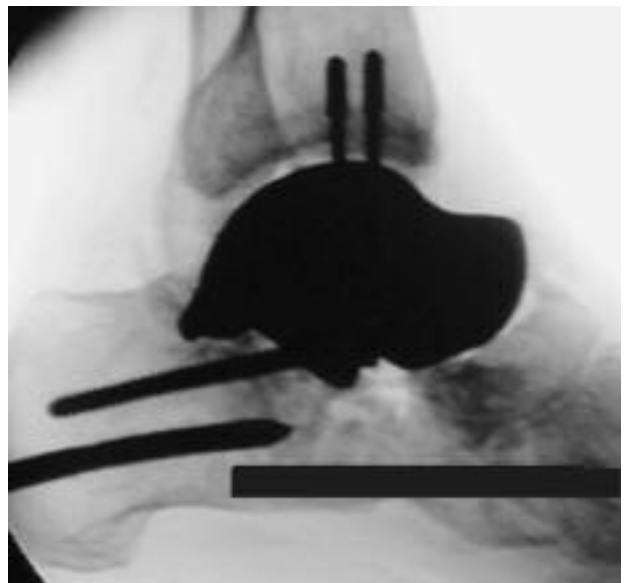
Conflicto de intereses. Los autores no hemos recibido ayuda económica alguna para la realización de este trabajo. Tampoco hemos firmado ningún acuerdo por el que vayamos a recibir beneficios u honorarios por parte de alguna entidad comercial. Por otra parte, ninguna entidad comercial ha pagado ni pagará a fundaciones, instituciones educativas u otras organizaciones sin ánimo de lucro a las que estemos afiliados.

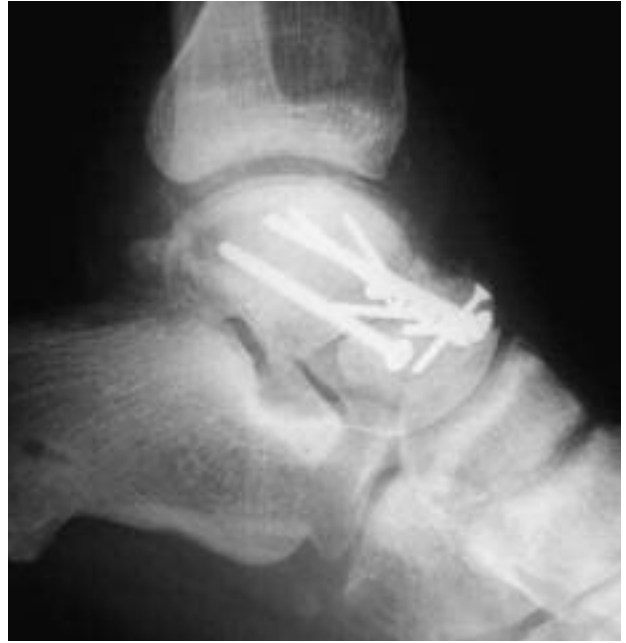
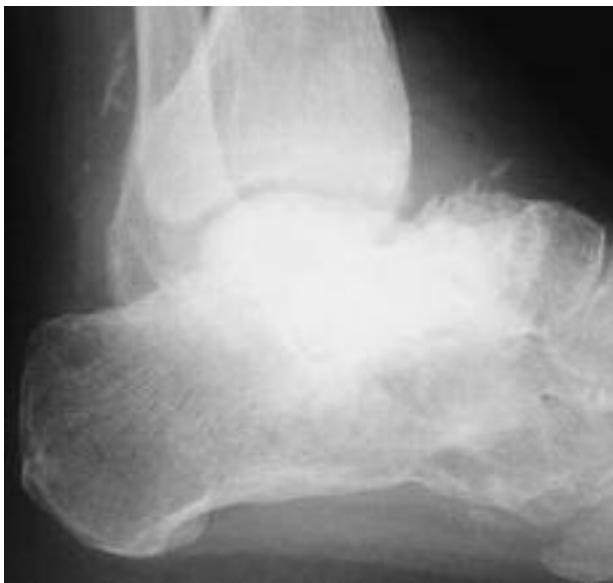
Figura 1. Pseudoartrosis en fractura de cuello de astrágalo reconstruida mediante injerto y osteosíntesis.



A



B

Figura 2. (A) Necrosis tras fractura de cuello de astrágalo tipo IV. (B) Prótesis de astrágalo atornillada al calcáneo.

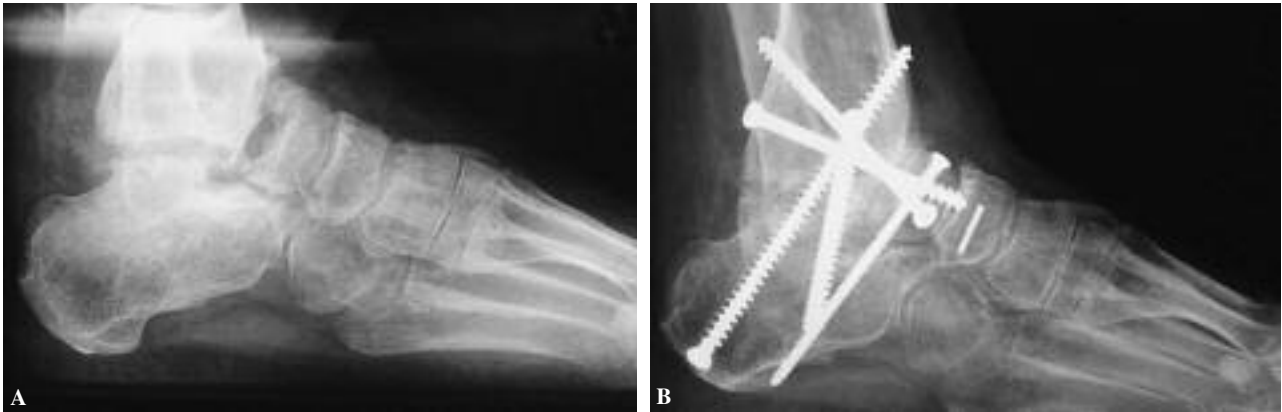


Figura 3. (A) Extirpación del cuerpo del astrágalo, tras necrosis por fractura-luxación. (B) Reconstrucción con injerto estructurado de cresta iliaca.

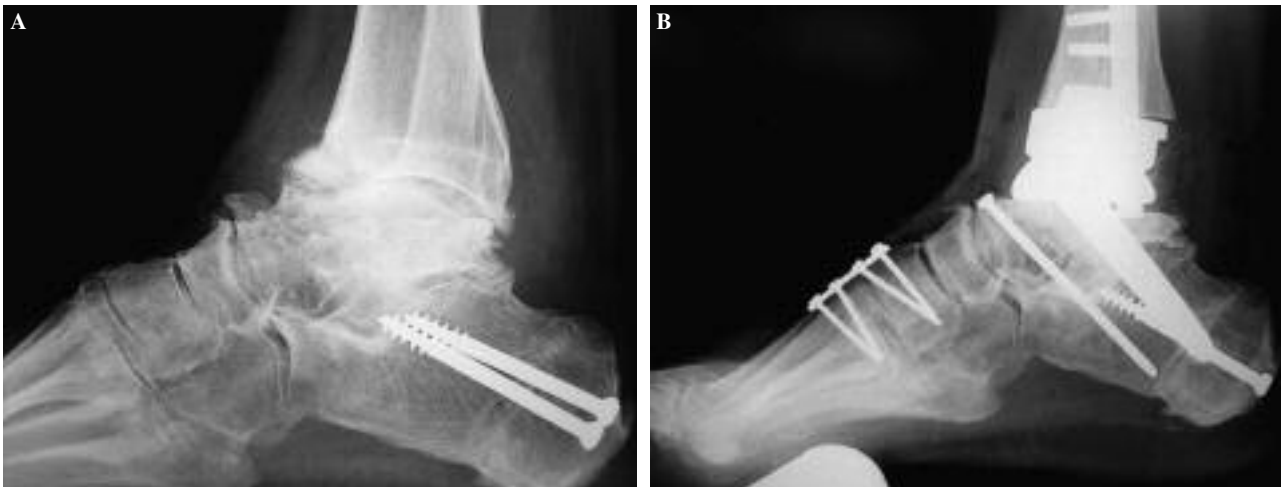


Figura 4. (A) Artrosis postraumática tratada con osteotomía de calcáneo por retropié varo. (B) Arthrodesis subastragalina, de la primera tarsometatarsiana y prótesis de tobillo con componente talar con vástago.

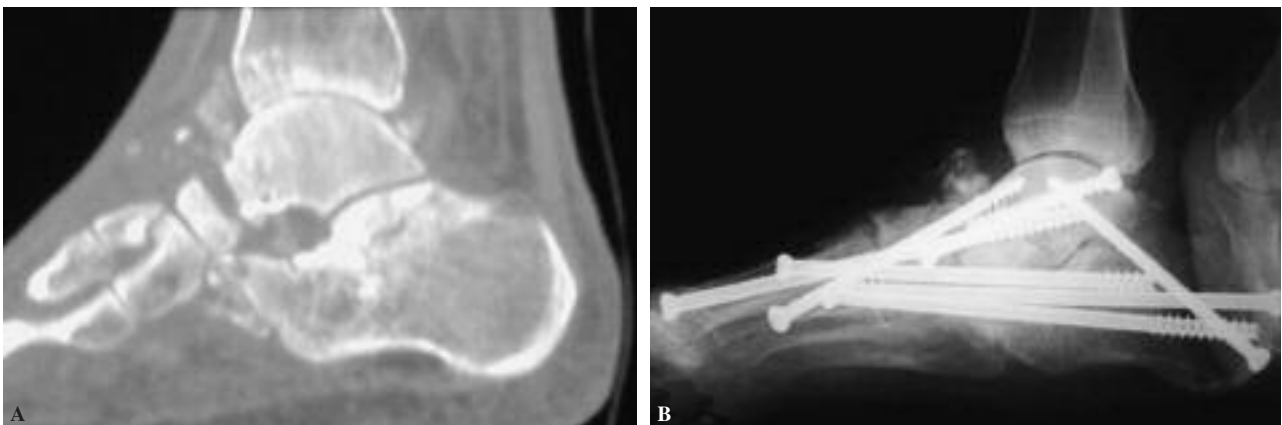

Figura 5. (A) Artropatía de Charcot con osteólisis del cuello y parte de cabeza del astrágalo. (B) Reconstrucción con estructura metálica mediante múltiples tornillos.